

Diplôme inter-universitaire rééducation et appareillage de la main

Année 2021-2023

Pratiques de rééducation dans le traitement des lésions du ligament triangulaire

Pauline Lagrange

Jury :

Dr Alexandra Forli

Mr Denis Gerlac

Dr Lionel Erhard

Mme Rosario Baladron

« Si un poignet reste douloureux 2 mois après une chute et qu'il n'y a pas de fracture, alors dans 90% des cas on retrouve une lésion ligamentaire d'un des 3 ligaments principaux : scapho-lunaire, TFCC ou luno-triquétral. »

Dr Christophe Rizzo, GEM 2015

1. Table des matières	
1. Table des matières.....	3
2. Le ligament triangulaire	5
2.1 Définition.....	5
2.2 Anatomie	6
2.2.1 Vascularisation	6
2.3 Biomécanique	8
3. Les lésions du ligament triangulaire	9
3.1 Classification	9
3.1.1 Classification selon Palmer.....	9
3.1.2 Classification selon Atzei	10
3.2 Diagnostic.....	11
3.2.1 La clinique.....	11
3.2.2 L'imagerie.....	12
4. Les traitements des lésions du TFCC.....	13
4.1 Traitement chirurgical	13
4.2 Traitement conservateur	14
4.2.1 Dans quels cas propose-t-on un traitement conservateur ?.....	14
4.2.2 Les grandes lignes du traitement conservateur	14
4.2.3 L'attelle.....	15

4.2.4	La rééducation	16
4.2.4.1	La rééducation précoce	16
4.2.4.2	Rééducation et renforcement	17
4.2.5	Alternative au traitement chirurgical dans la littérature	18
4.2.5.1	Etude de cas par Susan J. Barlow	19
4.2.5.2	Etude de cas par Zhiqing Chen	20
5.	Discussion	22

2. Le ligament triangulaire

2.1 Définition

Le ligament triangulaire aussi appelé Triangular Fibro Cartilage Complex (TFCC) nous différencie des primates en remplaçant l'articulation stylo-pisiforme.

Le TFCC est décrit comme un trait d'union au niveau de l'articulation radio-ulnaire distale et un important stabilisateur de celle-ci.(1)

Plusieurs structures le composent et forment une zone anatomique homogène.

On retrouve le disque intra-articulaire, le ménisque ulnocarpien, le ligament collatéral ulnaire, le ligament radio-ulnaire dorsal et palmaire, la gaine de l'*extensor carpi ulnaris*.

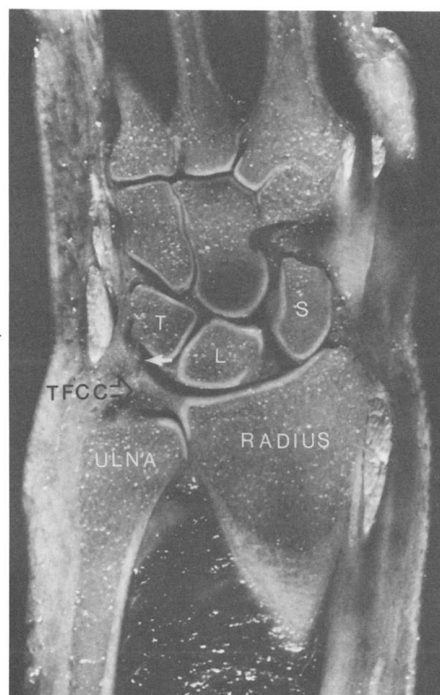


Figure 1 : représentation du TFCC

Palmer, A. K., et F. W. Werner. « The Triangular Fibrocartilage Complex of the Wrist--Anatomy and Function ». *The Journal of Hand Surgery* 6, n° 2 (mars 1981): 153-62.
[https://doi.org/10.1016/s0363-5023\(81\)80170-0](https://doi.org/10.1016/s0363-5023(81)80170-0).

2.2 Anatomie

Le TFCC est composé du disque articulaire, la partie la plus étendue. Il sépare l'articulation radio-ulnaire distale de l'articulation radio-carpienne.

Ce disque composé de collagène est biconcave et triangulaire. Sa base est fixée à l'extrémité inférieure de la fossette sigmoïde du radius. Puis il se divise en deux plaques fibreuses pour se diriger vers l'ulna. Sur le côté palmaire, il se fixe à la base radiale du processus styloïde de l'ulna et à la pointe du processus styloïde de l'ulna.

Entre ces deux plaques fibreuses se trouve un tissu conjonctif riche en vaisseaux sanguins.

Les ligaments radio-ulnaire dorsal et palmaire recouvrent le disque articulaire.

Le disque articulaire s'étend distalement vers la face palmaire de l'os triquétral et de l'os hamatum pour former le ménisque ulnocarpien.

Sur le versant ulnaire il est également renforcé par le ligament collatéral ulnaire et la gaine de l'*extensor carpi ulnaris*, où il vient s'insérer distalement sur l'os triquetrum, l'hamatum et la base du 5^{ème} métacarpien.

On retrouve de temps en temps une fente physiologique au niveau du bord inférieur de la cavité sigmoïde du radius.(1-4)

2.2.1 Vascularisation

Le TFCC est nourri en majorité par l'artère ulnaire.

Les vaisseaux sanguins pénètrent dans le ligament à partir des attaches palmaire, ulnaire et dorsale de la capsule articulaire et alimentent entre 10 à 40% de la périphérie.

En revanche la partie centrale du ligament triangulaire n'est pas vascularisée.

Cette connaissance anatomique pourrait nous guider sur un choix thérapeutique et une approche chirurgicale nécessaire ou non lors d'une lésion du TFCC.(5)



Fig. 3. Axial view of en bloc specimen of triangular fibrocartilage complex (TFCC) after vascular perfusion and tissue clearing. The inner (*horizontal*) portion of the TFCC is devoid of vessels. In addition, no vessels could be seen entering the TFCC from its radial attachment (*arrows*).

Bednar MS, Arnoczky SP, Weiland AJ. The microvasculature of the triangular fibrocartilage complex: Its clinical significance. *J Hand Surg.* 1 nov 1991;16(6):1101-5

2.3 Biomécanique

Le mouvement de pronosupination se déroule entre l'articulation radio-ulnaire proximale (ARUP) et distale (ARUD).

Ce mouvement en forme de demi-cône suit un axe de rotation dynamique. Pour passer de la position de pronation à supination, au niveau proximal, la tête radiale se déplace du bord antérieur au bord postérieur de l'échancrure radiale. En distal, l'amplitude de mouvement est moins importante et le radius tourne autour de l'ulna.

Lors de la pronation et supination on observe donc un roulement associé à un glissement et une translation.

Afin également de mieux comprendre les mécanismes de lésion, nous devons observer la congruence articulaire. Elle est effectivement faible en supination et en pronation maximale, et maximale en position intermédiaire.

A cela se rajoute la tendance à la subluxation de la tête de l'ulna ; subluxation antérieure en supination et subluxation postérieure en pronation.

En position de pronation l'ulna descend de quelques millimètres par rapport au radius, expliquant ainsi des contraintes et des atteintes du ligament triangulaire lors de chute sur les paumes des mains.(1,2)

3. Les lésions du ligament triangulaire

3.1 Classification

Dans la littérature, deux principales classifications pour les lésions du TFCC sont décrites ; celle de Palmer en 1989 et celle de Atzei en 2011.

3.1.1 Classification selon Palmer

La classification de Palmer publiée en 1989 est encore utilisée de nos jours comme point de référence pour le diagnostic et le traitement des lésions du ligament triangulaire.

Palmer décrit deux types de lésion ; les lésions traumatiques (type 1) et dégénératives (type 2).(6)

Le premier type est subdivisé en quatre stades et décrit la localisation de la lésion :

- Type 1A : lésion centrale du TFCC
- Type 1B : désinsertion ulnaire du TFCC
- Type 1C : lésion ulno-carpienne
- Type 1D : désinsertion du TFCC au niveau de son insertion sur la fossette sigmoïde du radius

Le deuxième type est également subdivisé en quatre stades et décrit les lésions dégénératives :

- Type 2A : irrégularité de la partie moyenne du TFCC
- Type 2B : lésion de l'extrémité inférieure du TFCC associée à des lésions de chondropathie de l'os lunatum
- Type 2C : lésion centrale du TFCC associée à des lésions de chondropathie triquétro-lunaire
- Type 2D : lésion centrale du TFCC associée à une chondropathie luno-triquetale et une lésion du ligament luno-triquétral

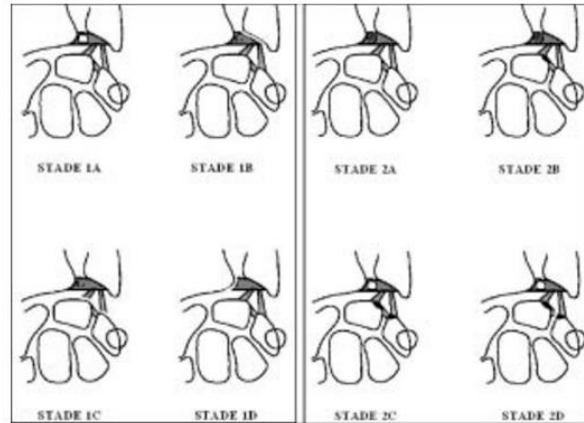


FIG. 5. — La classification de Palmer.

Moreel P, Le Viet D. Pathologie du complexe triangulaire. J Traumatol Sport. 1 juin 2005;22(2):107-11.

3.1.2 Classification selon Atzei

La classification de Atzei a été créée en prenant compte non seulement les différentes zones vasculaires mais aussi les différentes couches superficielles et profondes du TFCC.(7)

Atzei Classification of TFCC Injuries							
Class	0	1	2	3	3-A	4	5
Description	Ulna styloid tip fracture	Distal TFCC tear	Distal & Proximal TFCC tear	Proximal TFCC tear	Ulna styloid base fracture	Irreparable proximal TFCC tear	Advanced DRUJ arthritis
Clinical DRUJ stability	Stable	Stable	Mild to severe instability				Variable
Imaging							
Distal TFCC	Intact	Torn	Torn	Normal	Normal	Irreparable tear	Variable
Proximal TFCC	Intact	Intact	Torn	Torn	Intact	Irreparable tear	Variable
Hook test	Negative (Taut)		Positive (Abnormal laxity)				Variable
Treatment	Immobilization	TFCC suture repair	Fixation of proximal TFCC to fovea		Ulna styloid fixation	TFCC reconstruction	DRUJ salvage

(8) Adaption of Atzei classification. (Adapted from Atzei A,... [Internet]. ResearchGate. [cité 1 avr 2023]. Disponible sur: https://www.researchgate.net/figure/Adaption-of-Atzei-classification-Adapted-from-Atzei-A-Luchetti-R-Foveal-TFCC-tear_fig1_304951378

3.2 Diagnostic

Pour étudier les lésions du TFCC nous devons nous intéresser à l'instabilité de l'articulation radio-ulnaire distale. En effet la lésion du TFCC est rarement isolée même si elle est décrite comme la cause la plus fréquente de douleur sur le versant ulnaire du poignet.(4)

3.2.1 La clinique

Une lésion du TFCC peut être suspectée lorsque le patient décrit des douleurs au niveau du versant ulnaire du poignet lors de mouvement de pronosupination et d'inclinaison ulnaire.

Le mécanisme de lésion peut également aiguiller le diagnostic, par exemple une chute sur la paume de main.

L'examen est bilatéral et est commencé du côté sain afin de pouvoir comparer la stabilité articulaire.

Différents tests nous permettent de mettre en évidence la présence d'une instabilité de la RUD, parmi lesquels nous retrouvons :

- Le stress test : mouvement de ballotement de la tête ulnaire contre le radius, avec une classification allant du stade 0 normal à un stade 3 subluxation spontanée lors des mouvements de pronosupination.
- Le press test : déplacement de la tête ulnaire en dorsal lors d'un appui de la main sur un plan
- La palpation du TFCC entre le pisiforme et la styloïde ulnaire : une douleur provoquée évoque une lésion des faisceaux profonds des ligaments radio-ulnaires
- Le ballotement luno-triquetral indique une lésion des ligaments ulno-carpiens et du ligament triquetro-ulnaire
- Ulno-carpal stress test : la vérification d'un ulna long est essentielle pour la prise en charge éventuelle d'une reconstruction du TFCC. En effet celle-ci est contre indiquée si le test s'avère positif, tout comme une dégénérescence arthrosique de l'articulation radio-ulnaire distale qui orienterait vers une prise en charge palliative.

- Grind test : un claquement ou une sensation de crépitement évoque une lésion du TFCC
- Lors de la palpation de la tête de l'ulna, une sensation d'instabilité, comme une mobilité en touche de piano ou une luxation antérieure ou postérieure, peut se faire sentir. (1,3)

3.2.2 L'imagerie

Le bilan standard radiographique permet le diagnostic d'éventuelles fractures ou d'une dégénérescence arthrosique, de vérifier la variance ulnaire et l'alignement du carpe.

L'échographie dynamique est peu spécifique à la recherche de lésion du TFCC, mais peut révéler une instabilité de *l'extensor carpi ulnaris*.

L'arthrographie et l'arthroscanner ou arthro-IRM restent les méthodes les plus efficaces pour évaluer les lésions du ligament triangulaire.(9)

4. Les traitements des lésions du TFCC

Le choix d'un traitement conservateur ou chirurgical repose sur plusieurs critères : la présence d'une instabilité, la variance de l'ulna et si la lésion est aiguë ou chronique.

4.1 Traitement chirurgical

Pour s'orienter dans le choix d'un traitement chirurgical, nous pouvons tout d'abord nous appuyer sur la classification de Palmer. D'après celle-ci une réparation du TFCC est envisageable dans les lésions de type 1B, correspondant à la partie la mieux vascularisée du ligament triangulaire.

Pour les lésions du type 1A et 2C des débridements arthroscopiques ou chirurgicaux peuvent être réalisés.(2)

En revanche, nous devons être prudent avec la classification de Palmer. Car elle est trop restrictive et limite le diagnostic des lésions. Les lésions traumatiques et dégénératives ne peuvent pas être différenciées par l'imagerie ou l'arthroscopie. Il ne distingue pas les lésions des zones vasculaires, des zones avasculaires. Et les lésions de type 1B ne sont pas assez détaillées au point de vue anatomique de l'insertion ulnaire du TFCC.(7)

La classification d'Atzei, plus récente, permet d'affiner le choix d'un traitement chirurgical en prenant en compte la localisation de la lésion et le degré d'instabilité.

Les techniques conventionnelles d'arthroscopie consistent en une suture de la déchirure du TFCC à la capsule articulaire ulnaire dorsale et une réinsertion fovéale. Une étude de Atzei et al. réalisé en 2015, propose l'utilisation d'ancres de suture pour permettre la réinsertion correcte des fibres profondes du TFCC sur la fosse ulnaire. Une attelle de type Muenster est ensuite portée pendant 4 semaines, empêchant la pronosupination et limitant la flexion et extension du coude. La stabilité de l'ARUD a été restaurée chez 44 patients sur 48. 85.5% des patients ont repris leurs activités professionnelles et sportives et 5 patients ont eu une neuroapraxie de la branche sensitive dorsale du nerf ulnaire, qui s'est résorbée spontanément. Ces résultats sont plutôt satisfaisants. (10)

Dans le cas d'une instabilité de l'articulation radio-ulnaire distale et d'un ligament triangulaire irréparable, une réparation avec une greffe tendineuse est proposée. Le but étant de restaurer l'anatomie du ligament. La réparation est faite sous arthroscopie. L'arthroscopie présente un grand avantage de par son caractère peu invasif et réduit l'inflammation, la fibrose et la cicatrisation des tissus mous.(11)

4.2 Traitement conservateur

Le traitement initial pour tous les types de lésions du TFCC est conservatif. Dans un tiers des cas un soulagement symptomatique est observé, mais cela dépend en grande partie de la discipline du patient à suivre les règles du traitement.(4,12)

4.2.1 Dans quels cas propose-t-on un traitement conservateur ?

Lors d'une lésion aiguë et d'une articulation stable, il sera proposé un traitement conservateur avec le port d'une attelle type Münster pendant 6 semaines.(3,11)

Si l'articulation est instable seulement en position neutre ou en pronation ou supination complètes, celle-ci est immobilisée dans une position stable. A savoir dans la plupart des cas en supination lors d'une instabilité dorsale.(13)

Dans le cas d'une instabilité chronique, avant de proposer un traitement chirurgical il peut être intéressant de commencer la rééducation associée au port d'une attelle. Si les symptômes sont réduits, la chirurgie peut être évitée.

4.2.2 Les grandes lignes du traitement conservateur

Différentes aides sont mises en place pour diminuer l'inflammation et la douleur. Tout d'abord l'arrêt complet du sport, la modification des activités et le port d'une attelle sont recommandés au patient. Un traitement anti inflammatoire est également prescrit, voir même dans certains cas récalcitrant une injection de corticostéroïde ou de plasma riche en plaquettes. Dans un second temps le travail de gain d'amplitude puis de renforcement peut commencer.

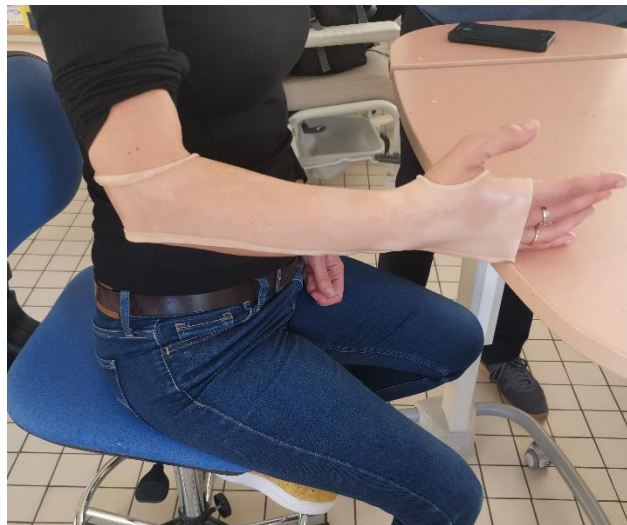En l'absence de fracture nécessitant une intervention ou d'une instabilité flagrante de l'articulation RUD, le traitement conservatif est essayé pendant environ 6 mois.(12)

4.2.3 L'attelle

La mise au repos de l'articulation avec le port d'une attelle empêchant la prono-supination est recommandée dans les traitements conservatifs, par exemple attelle de Münster. L'attelle empêche les tensions sur les éléments capsulaires et ligamentaires lésés.(12,13)

Il existe également des orthèses de type bracelet, où l'on peut adapter les contre-appuis en fonction de l'instabilité. En cas d'instabilité dorsale, un appui dorsal sur la tête de l'ulna et un appui palmaire sur l'épiphyse radiale. Aucune étude ne montre pour le moment l'efficacité de ce type d'orthèse à long terme.

Suite à un acte chirurgical, le port d'une attelle type Muenster est recommandé jour et nuit pendant 4 semaines. A partir de la 6^{ème} semaine l'attelle peut être retirée pendant la journée, puis progressivement complètement sevrée.(10)



Réalisation d'une attelle de Muenster en cours d'orthèse lors de la semaine 4 du DIU rééducation et appareillage de la main

Dans le protocole proposé par Chu-Kay Mak et Ho, le bras est plâtré pendant 3 semaines, puis le plâtre est remplacé par une attelle permettant la flexion et extension du coude pendant de nouveau 3 semaines. A partir de la 7^{ème} semaine le patient doit porter une attelle laissant le coude libre pendant encore 3 semaines, puis un port nocturne pour 3 semaines.(11)

4.2.4 La rééducation

Les différentes phases de rééducation, ainsi que les exercices décrits par la suite peuvent être utilisés aussi bien lors d'un traitement conservatif qu'en post-opératoire.

4.2.4.1 La rééducation précoce

Cette première phase dure 45 jours. Les objectifs à atteindre pendant cette période sont le contrôle de l'inflammation, de la douleur, de récupérer les amplitudes articulaires et d'améliorer la proprioception consciente.

Le protocole RICE est appliqué :

- R : repos
- I : glace
- C : compression
- E : élévation

L'imagerie motrice ou des stimuli vibrotactiles aident à la gestion de la douleur et préviennent les éventuels changements neuroplastiques.

Des co-contractions modérées du carré pronateur et de l'extenseur ulnaire du carpe peuvent aussi débiter.(14)

Pour permettre au patient une meilleure gestion des amplitudes à risque au quotidien pendant cette phase de cicatrisation, il peut effectuer des mouvements articulaires en chaîne fermée sur un ballon médicinal.

Des mouvements actifs, aidés, respectant la règle de la non-douleur et en dehors des zones d'instabilités sont également possibles avec pour but une amélioration de la perception cognitive des articulations.

Pour agir sur la proprioception consciente, nous devons travailler la perception de la position de l'articulation et la kinesthésie. Ces deux exercices se font les yeux fermés.

Exercice de perception de la position de l'articulation :

- 1^{ère} étape : le thérapeute place l'avant-bras dans une position variable de pronosupination
- 2^{ème} étape : l'avant-bras est placé dans n'importe quelle position
- 3^{ème} étape : le patient replace seul son avant-bras dans la position initiale

Exercice de kinesthésie : le patient signale quand il perçoit un mouvement passif de son avant-bras.(10,13)

4.2.4.2 Rééducation et renforcement

Après 45 jours, correspondant au temps de cicatrisation des tissus lésés, les capacités neuromusculaires conscientes et inconscientes continuent d'être améliorées, ainsi que les amplitudes articulaires.

Concernant les capacités neuromusculaires conscientes, elles peuvent être améliorées en utilisant la contraction isométrique et la contraction isotonique. Cela permet d'augmenter le tonus musculaire et la stabilité dynamique des articulations.

La contraction isométrique est la moins contraignante pour l'articulation et les muscles. Une contraction isométrique est possible quand le moment de résistance et le moment de force sont égaux.

Les contractions isotoniques sont définies par une différence entre le moment de résistance et le moment de force ; contraction concentrique (moment de force supérieur au moment de résistance) et contraction excentrique (moment de force inférieur au moment de résistance).

En pratique, dans le cas d'une instabilité dorsale, nous pouvons proposer comme exercices au patient :

- Dans un premier temps effectuer des contractions en supination
- Puis le coude au corps, fléchi à 90°, passer progressivement à des contractions en pronation appliqué par le thérapeute
- Puis, à l'aide de bâtons lestés ou de bouteilles d'eau plus ou moins remplies, effectuer des mouvements de pronation et supination

Le travail isocinétique, défini par une contraction musculaire à vitesse constante, est également intéressant au niveau rééducation, mais demande l'utilisation d'un appareil spécifique très cher.

Suite à des lésions ligamentaires, les capacités neuromusculaires inconscientes sont aussi perturbées. Pour pallier à ce dysfonctionnement, il est essentiel de ré-entraîner l'activation musculaire réflexe, afin de compenser l'instabilité passive. Les exercices doivent se rapprocher le plus possible de la fonction globale du membre supérieur et des besoins fonctionnels du patient. Ils peuvent être réalisés en chaîne fermée ou ouverte, et dans toutes les positions de pronation et supination. Le thérapeute peut décider d'utiliser le feedforward, où le mouvement est anticipé, ou le feedback, le patient a les yeux fermés et la correction se fait après la détection sensorielle.(13)

Voici quelques exemples d'exercices possibles :

- Le patient appuie une ou deux mains sur une balle, et le thérapeute déstabilise la balle dans différentes directions. L'exercice est possible les yeux ouverts ou fermés.
- Le même exercice peut être reproduit par le patient avec une bouteille d'eau à contrôler
- Le patient maintient et contrôle les oscillations d'une perche
- Le patient tient une balle en équilibre sur une raquette

4.2.5 Alternative au traitement chirurgical dans la littérature

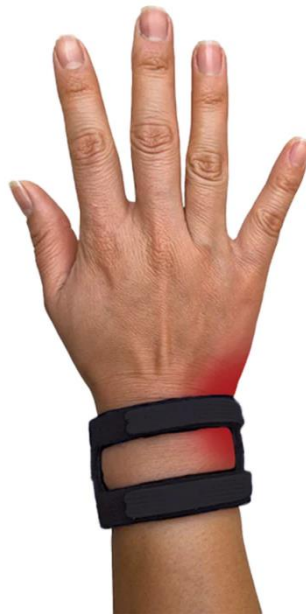Suite à mes recherches sur pubmed, seulement deux études de cas proposant une alternative au traitement chirurgical sont ressorties. La première étude, décrite par Susan J. Barlow en 2016,

propose le port d'une attelle, le bracelet Wristwidget. La seconde étude, réalisée par Zhiqing Chen en 2018, suggère un programme de rééducation sensorimotrice du poignet pour un patient présentant une lésion du ligament triangulaire.

4.2.5.1 Etude de cas par Susan J. Barlow

Le patient est un homme de 45 ans, présentant une douleur du côté ulnaire du poignet gauche suite à une posture de yoga. L'IRM a confirmé la déchirure partielle de type 1B du TFCC. Le patient a bénéficié d'une injection locale de cortisone et le port d'une attelle palmaire pendant 6 semaines. Ce traitement conservateur n'a pas permis l'amélioration des symptômes.

Le wristwidget est une orthèse conçue pour soutenir le poignet lors d'une déchirure du TFCC. Cette orthèse est peu contraignante de par sa taille, sa mise en place et permet les mouvements complets du poignet.



(15) TFCC Tear Splint [Internet]. WristWidget®. [cité 26 avr 2023]. Disponible sur:

<https://www.wristwidget.com/products/wristwidget-black>

Pour quantifier les changements de tolérance au poids, une version modifiée du test de pression a été mise en place. Les résultats ont été enregistrés à la livre près. La norme utilisée

est la tolérance supportée par le poignet sain. Pour démarrer l'étude, une première mesure a été faite sans l'orthèse puis avec. Le test de pression a été répété avec le port de l'attelle tous les 14 jours pendant 12 semaines. A la 12^{ème} semaine le test a été fait avec l'orthèse, puis sans. Un suivi a eu lieu un an après sans le port du bracelet.

Le questionnaire DASH a été également rempli par le patient lors de l'examen initial, puis au bout de 12 semaines et à 1 an.

Le patient a porté le bracelet jour et nuit, excepté pour la toilette, jusqu'à ce qu'il atteigne une tolérance au port de charge de 60 lb (environ 27kg). Après avoir atteint cette tolérance, l'attelle pouvait être quittée la nuit mais portée à temps plein la journée.

Les résultats du test de pression montrent que le patient a augmenté sa tolérance au port de charge avec et sans orthèse, équivalent même sa capacité maximale de tolérance de son côté sain à la fin des 12 semaines, ainsi que lors du rendez-vous de suivi à 1 an.

Les scores du questionnaire DASH lors de l'examen initial étaient de 40 points. Après 12 semaines et à 1 an, le score est passé et resté à 0. Le patient a repris toutes ces activités fonctionnelles antérieures à sa blessure.

Cette étude de cas pourrait proposer une seconde alternative avant le traitement chirurgical et en cas d'échec du traitement conservateur classique.(16)

4.2.5.2 Etude de cas par Zhiqing Chen

La patiente est une femme de 23 ans, droitère, diagnostiquée avec une lésion du TFCC suite au port d'une charge lourde.

Une évaluation complète était faite à chaque début de séance ; les mesures de la flexion, extension, radial et ulnaire passives et actives, mesure de la douleur avec l'échelle visuelle analogique, la force de préhension, le test push off, le questionnaire DASH et PRWE (patient rated wrist evaluation).

Ce programme de rééducation se fait en 4 étapes, ayant chacune un but bien précis.

- Etape 1 : gestion de la douleur et de l'œdème, maintien des amplitudes articulaires
- Etape 2 : récupération des amplitudes et de la stabilité
- Etape 3 : réadaptation musculaire
- Etape 4 : intégration des mouvements et fonctions

Le protocole a duré 3 mois, pendant lesquels la patiente a été vue 9 fois par le thérapeute pour des réévaluations et une progression des exercices. La patiente faisait les exercices à la maison en respectant la fréquence et la douleur. Une orthèse a également été prescrite pour les activités quotidiennes, le type d'orthèse n'est pas précisé.

Les résultats de cette étude ont été comparés aux valeurs MCID (minimal clinically important difference), car peu d'études ont été faites sur la rééducation du TFCC. A l'exception du questionnaire DASH, toutes les mesures sont supérieures aux valeurs MCID. Notamment le push off test, qui montre des performances comparables sur les deux mains, cela indiquant une bonne récupération.

Cette étude est la première à inclure à la fois le dart-throwing motion et la facilitation neuromusculaire proprioceptive (PNF).(17)

5. Discussion

La connaissance anatomique du TFCC est primordiale pour le choix du traitement. Effectivement selon le type et la localisation de la lésion, ou si d'autres lésions comme une fracture distale du radius sont associées, le traitement chirurgical sera peut-être de première intention. En règle générale le traitement conservateur est favorisé pendant 6 mois.

Suite à une lésion du TFCC la recherche de stabilité est un paramètre essentiel, même avant la récupération des amplitudes articulaires. Le travail de proprioception consciente et inconsciente fait partie intégrante de la rééducation. Les renforcements du carré pronateur et de l'extenseur commun du carpe sont très souvent cités dans les études. Le port d'orthèse, par exemple type Münster, en post opératoire ou dans le cadre d'un traitement conservateur, est également prescrit au patient.

Il existe de nombreuses études montrant le bénéfice de la rééducation neuromusculaire pour les membres inférieurs ou l'épaule, ce qui n'est pas le cas du poignet. Il pourrait être intéressant de développer un protocole de rééducation contre les instabilités de l'articulation radio-ulnaire distale. Ce programme pourrait inclure aussi un traitement anti-inflammatoire et le port d'une orthèse.

Les deux études citées ci-dessus, pourraient être une première ébauche de protocole. Toutes les deux présentent des résultats positifs. Cependant il faut rester prudent sur l'interprétation de ces résultats. Tout d'abord car les résultats ne sont basés que sur un seul sujet. Il serait intéressant de programmer ces études sur un éventail de patients plus important.

On ne peut pas non plus écarter la piste d'une guérison naturelle avec le repos et le renforcement. De plus si la lésion est localisée sur la partie la mieux vascularisée, la guérison sera d'autant plus favorable.

Dans l'étude de Susan J. Barlow, l'attelle wristwidet paraît être un compromis intéressant. En effet celle-ci est moins encombrante qu'une orthèse de type Münster, et permet toutes les amplitudes articulaires du poignet.

L'étude de Zhiqing Chen propose un protocole détaillé de rééducation dans le cas de lésion du TFCC. Chaque étape a un but précis et les exercices se font en fonction de la progression du patient. Mais nous n'avons pas de résultat à long terme de cette étude. Elle pourrait être également complétée avec une analyse sur l'influence du darrh-throwing motion.

Les lésions du TFCC sont difficiles à diagnostiquer. Les études sur la prise en charge, notamment le traitement conservateur, sont peu nombreuses. La rééducation de la lésion du TFCC a encore beaucoup de zone sombre. Mais nous savons que la recherche de stabilité sur l'articulation radio-ulnaire distal est primordiale.

1. Moreel P, Le Viet D. Pathologie du complexe triangulaire. *J Traumatol Sport*. 1 juin 2005;22(2):107-11.
2. Douglass N, Yao J. Biomechanics and Classification (Diagnosis and Imaging for TFCC Injuries, Instability). 5 juill 2016;
3. Mares O, Bosch C. L'instabilité de l'articulation radio-ulnaire distale : diagnostic et prise en charge des lésions aiguës et chroniques. *Rev Chir Orthopédique Traumatol*. 1 oct 2022;108(6, Supplement):S35-42.
4. Pidgeon TS, Waryasz G, Carnevale J, DaSilva MF. Triangular Fibrocartilage Complex: An Anatomic Review. *JBJS Rev*. 20 janv 2015;3(1):e1.
5. Bednar MS, Arnoczky SP, Weiland AJ. The microvasculature of the triangular fibrocartilage complex: Its clinical significance. *J Hand Surg*. 1 nov 1991;16(6):1101-5.
6. Palmer AK. Triangular fibrocartilage complex lesions: A classification. *J Hand Surg*. juill 1989;14(4):594-606.
7. Schmitt R. Classification of TFCC lesions according to Atzei. <https://www.essr.org/content-essr/uploads/2018/09/Classification-of-TFCC-lesions-according-to-Atzei.pdf>
8. Figure 4. Adaption of Atzei classification. (Adapted from Atzei A,... [Internet]. ResearchGate. [cité 1 avr 2023]. Disponible sur: https://www.researchgate.net/figure/Adaption-of-Atzei-classification-Adapted-from-Atzei-A-Luchetti-R-Foveal-TFCC-tear_fig1_304951378
9. Malka S, Gillet R, Blum A, Teixeira P. TFCC en imagerie : aspects pratiques et revue de la littérature. *J Imag Diagn Interv*. févr 2023;S2543343122002251.
10. Atzei A, Luchetti R, Braidotti F. Arthroscopic Foveal Repair of the Triangular Fibrocartilage Complex. *J Wrist Surg*. 13 févr 2015;04(01):022-30.
11. Chu-Kay Mak M, Ho PC. Arthroscopic-Assisted Triangular Fibrocartilage Complex Reconstruction. *Hand Clin*. nov 2017;33(4):625-37.
12. Jawed A, Ansari MT, Gupta V. TFCC injuries: How we treat? *J Clin Orthop Trauma*. juill 2020;11(4):570-9.
13. Mesplié G, Grelet V, Léger O, Lemoine S, Ricarrère D, Geoffroy C. Rehabilitation of distal radioulnar joint instability. *Hand Surg Rehabil*. 1 oct 2017;36(5):314-21.
14. Hagert E, Hagert CG. Understanding Stability of the Distal Radioulnar Joint Through an Understanding of Its Anatomy. *Hand Clin*. nov 2010;26(4):459-66.

15. TFCC Tear Splint [Internet]. WristWidget®. [cité 26 avr 2023]. Disponible sur: <https://www.wristwidget.com/products/wristwidget-black>
16. Barlow SJ. A Non-surgical Intervention for Triangular Fibrocartilage Complex Tears. *Physiother Res Int J Res Clin Phys Ther.* déc 2016;21(4):271-6.
17. Chen Z. A novel staged wrist sensorimotor rehabilitation program for a patient with triangular fibrocartilage complex injury: A case report. *J Hand Ther Off J Am Soc Hand Ther.* 2019;32(4):525-34.